Zur Casuistik der Herzschussverletzungen mit Einheilung des Projektils.

Inaugural-Dissertation

zur

Erlangung der Doktorwürde

in der

Medizin, Chirurgie und Geburtshilfe

der

Hohen medizinischen Fakultät

der

Ruprecht-Karls-Universität zu Heidelberg

vorgelegt von

Max Kunreuther.

LEIPZIG.
Druck von Emil Lehmann
1910.

Gedruckt mit Genehmigung der Medizinischen Fakultät
zu Heidelberg. 30. November 1909.

Referent: Herr Geh. Med. Rat Prof. Dr. Narath.

In früheren Zeiten wurden Verletzungen des Herzens für absolut tötlich gehalten. Das starre Festhalten an diesem Dogma, daß das Herz der Sitz des Lebens sei, daß also eine Herzverletzung unvereinbar sei mit dem Fortbestehen des Lebens, kann wohl nicht besser illustriert werden als durch die Tatsache, daß um das Jahr 1800 der englische Chirurg Bell die Mitteilung über eine angeblich beobachtete Heilung einer Herzverletzung für eine grobe Fälschung erklärte.

Demgegenüber stehen während der Kriege des 19. Jahrhunderts die Beobachtungen einzelner Chirurgen, besonders Pirogoffs, Dupuytrens u. a. über Heilungen absolut feststehender Herzverletzungen. Aus diesen weit verstreuten Mitteilungen hat Fischer[1]) 1867 452 Fälle von Herzverletzungen aus der Literatur zusammengestellt, von denen ein nicht geringer Teil in dauernde Heilung ausgegangen war, ein noch größerer erst nach Tagen oder Wochen zum Tode geführt hatte. Die Diagnose konnte bei diesen Fällen nicht angezweifelt werden, da nicht nur die Anamnese dafür sprach, nein, man konnte bei der oft viele Jahre später erfolgenden Obduktion eine deutliche entsprechende Narbe erkennen, man fand den Fremdkörper, der die Verletzung

[1]) Fischer, Ueber Wunden des Herzens und des Herzbeutels Arch. f. klin. Chirurg. Bd. 9. 1868.

bedingt hatte, meist ein Projektil oder eine Nadel in das Herz eingeheilt.

In neuerer Zeit nun sind wir um eine derartige Diagnose sicher zu stellen nicht mehr auf das Ergebnis der evtl. erst Jahre später erfolgenden Obduktion angewiesen, sondern wir sind imstande ein Projektil im Herzen mit Hilfe der Röntgen-Durchleuchtung absolut zu lokalisieren. Solche Fälle, in denen kurz nach der Schußverletzung oder aber, nachdem die Verletzung in Heilung ausgegangen war, der Sitz der Kugel mittels Röntgendurchleuchtung im Herzen festgestellt wurde, sind bisher drei (Mohr, Podres, Riethus) beschrieben. Um einen derartigen Fall handelt es sich auch im folgenden.

Am 28. April 1909 wurde der 27 Jahre alte Tagelöhner Adam K. in die chirurgische Klinik des Akademischen Krankenhauses Heidelberg eingeliefert. Folgendes ergab die

Anamnese: K. hatte vor einigen Stunden durch Fahrlässigkeit eines Kameraden aus nächster Nähe einen Revolverschuß in die rechte Brustseite bekommen. Der herbeigerufene Arzt verband die stark blutende Wunde und ordnete die Ueberführung des Patienten in das Akademische Krankenhaus an. Auf dem Transport hierher erbrach Patient einmal; dem Erbrochenen soll auch eine kleine Spur Blut beigemengt gewesen sein. Bluthusten wird nicht angegeben.

Status: Kräftiger Mann mit geringen Zeichen der Angst, bei voller Besinnung. Aussehen etwas anämisch. Die Atmung scheint durch Schmerzen sehr erschwert.

1,5 cm innerhalb der rechten Brustwarze entsprechend der vierten Rippe findet sich eine Schußöffnung mit gequetschten, jedoch nicht verbrannten Rändern. Die Wunde zeigt keine nenneswerte Differenz des Ausmaßes nach irgend einer Seite. Dabei ist die Umgebung der Wunde etwas geschwollen.

Aus der Schußöffnung quillt Blut, das bei der geringsten Bewegung mit dem rechten Arm an Menge sehr zunimmt.

Die Atmung ist rechts etwas schleppend. Bei der Percussion der Lunge findet sich rechts hinten unten eine ca. 3 Finger breite absolute Dämpfung, die beim Uebergang in Rückenlage noch etwas in die Höhe steigt und nach vorne schräg abfällt. Ueber diesem Bezirk ist das vesiculäre Atemgeräusch nur abgeschwächt zu hören. Im übrigen ergibt die Percussion und Auskultation der Lunge normalen Befund.

Die Herzgrenzen sind nicht erweitert, die Aktion des Herzens rhythmisch, die Töne über allen Klappen rein, auch sonst ist kein abnormes Geräusch über dem Herzen zu hören. 80 Pulse, kräftig, voll und rhythmisch.

Abdomen weich und nicht druckempfindlich.

Urin ohne pathologischen Befund.

Die Diagnose wurde gestellt auf Verletzung der rechten Lunge mit folgendem Bluterguß in die Pleurahöhle. Eine Probepunktion zur Sicherung der Diagnose wurde nicht für nötig erachtet, da einerseits keine Indikation für diesen Eingriff vorlag, andererseits jedoch hierdurch möglicherweise Schaden gestiftet werden konnte. Eine Mitbeteiligung irgend eines andern Organs anzunehmen, dafür lag mangels jeden Befundes kein Grund vor.

Die Hautwunde wurde mit aseptischem Verband geschlossen. Dem Patienten wurde absolute Ruhe verordnet. Zur Linderung der nicht sehr erheblichen Brustschmerzen 0,01 Morph. hydrochlor.

Schon nach wenigen Stunden steht die Blutung vollständig. Der Puls bleibt regelmäßig und kräftig, der Erguß in der rechten Pleurahöhle nimmt an Ausdehnung nicht zu.

30. IV. Geringe Fiebersteigerung (Maximum 38,8). Dabei ruhige Atmung und reizlose Wunde. Die Pulsfrequenz steigt auf 96.

5. V. Die Temperatur ist wieder zur Norm zurückgekehrt und auch der Puls ist auf die anfängliche Schlagzahl gesunken. Während dieser kurzen Fieberperiode ist das Wohlbefinden des Patienten nicht gestört.

7. V. Geringer Durchfall, gleichzeitig Nasenbluten.

8. V. Kopfschmerz bei normaler Temperatur, der gegen Abend ebenso wie der Durchfall verschwindet.

10. V. Erheblicher Rückgang des Pleuraergusses nachzuweisen.

13. V. Leichte Angina, Temperatur 36,5.

18. V. Patient darf auf kurze Zeit das Bett verlassen, fühlt sich vollkommen gesund.

22. V. Patient wird auf Wunsch nach Hause entlassen.

Die beim Austritt vorgenommene Durchleuchtung zeigt den Sitz der Kugel in der Herzspitze an, wo sie sich synchron mit der Herzaktion bewegt. Auf diesen uns vollständig überraschenden Befund kommen wir später zurück.

Obwohl ihm dringende Ruhe anempfohlen war, machte Pat. am nächsten Morgen einen Spaziergang. Als er sich um Blumen zu pflücken bückte, verspürte er plötzlich einen stechenden Schmerz in der rechten Brustseite und hustete Blut aus. Die Menge des expektorierten Blutes soll jedoch nicht sehr groß gewesen sein. Doch stellte sich sogleich heftige Dyspnoe ein, so daß Pat. am Nachmittag wieder in die Klinik eingeliefert wurde.

Hier klagte er über Atembeschwerden und über Stechen in der Brust, rechts wie links. Jedoch werden Herzklopfen oder sonstige auf das Herz zu beziehende Symptome nicht angegeben.

Status: 23. V. Pat. liegt mit etwas erhöhtem Oberkörper im Bett. Die Atmung ist beschleunigt (25 Atemzüge) und erschwert. Die Perkussion ergibt im allgemeinen normale bewegliche Lungengrenzen, nur rechts hinten unten findet man in einer Breite von 3 cm geringe Schallabschwächung. Das Atemgeräusch ist jedoch auch hier wie über der übrigen Lunge vesiculär, überall in entsprechender Stärke ohne irgendwelche Rasselgeräusche.

Herzgrenzen normal, Herztöne über allen Klappen rein ohne alle Nebengeräusche.

In dem schleimigen weißen Sputum finden sich feine Blutstreifen.

Pat. spricht etwas heiser, doch wird die Laryngoskopie um den Pat. zu schonen unterlassen.

Die Diagnose wurde auf Ruptur einer Narbe im Lungengewebe mit folgender Hämoptoe gestellt.

Bei absoluter Bettruhe und nach Einnehmen von 0,03 Codein. phosphor. schwindet die Dyspnoe nach wenigen Stunden. Obwohl sich Pat. wieder vollkommen wohl fühlt, trotzdem absolute Ruhe verordnet.

26. V. Andauerndes Wohlbefinden mit Ausnahme geringer Stiche in der rechten Brustseite. Auswurf ohne Blut.

13. VI. Pat. steht eine Stunde auf ohne Beschwerden zu haben.

17. VI. Pat. wird entlassen. keinerlei Beschwerden, insbesondere keine abnormen Sensationen vom Herzen aus. Die etwas gerötete Narbe ist verschieblich über der vierten rechten Rippe, 2 cm innerhalb der Mammilla.

Die am 17. VI. vorgenommene Durchleuchtung ergab den Sitz der Kugel wiederum in der Herzspitze.

28. IX. Pat. gibt an, das er beim Heben schwerer

Lasten Schmerzen in der Herzgegend verspürt, die eine Fortsetzung der Arbeit nicht gestatten. In der Ruhe jedoch und bei mittelschwerer Arbeit fühlt er sich wohl, abgesehen von zeitweise unabhängig von äußeren Bedingungen auftretenden Sensationen in der Herzgegend, die ihn jedoch nicht weiter belästigen. Projektil bei der Durchleuchtung unverändert.

Zum Zwecke der genaueren Lokalisierung bedienten wir uns folgenden Verfahrens (siehe nebenstehende Zeichnung).

Pat. steht aufrecht so vor der Röhre, daß Focus und Kugelschatten annähernd in einer Horizontalen liegen. Wir fixierten nun, während der Patient mit dem Gesicht dem Schirm zugewandt war, auf eben jener Horizontalebene an der vorderen Brustwand 7,6 cm links von der Medianlinie einen kleinen Bleiklotz (Punkt A). Hierauf drehten wir den Pat. solange um seine eigene Achse, bis der Schatten des Bleiklotzes mit dem des Projektils zur Deckung gebracht war. Auf der hinteren Brustwand suchten wir durch Tasten mit einem zweiten Bleiklotz ebenfalls einen Schatten zu bekommen, der sich mit den beiden vorerwähnten deckte. Wir fanden diesen Punkt A' 14 cm rechts von der Wirbelsäule: auf der diese beiden Punkte A und A' verbindenden Geraden muß also das Geschoß liegen.

In gleicher Weise konstruierten wir darauf eine zweite Gerade B B' mit den bezüglichen Entfernungen M B = 4,5, M' B' = — 1,8. Reduziert man nun diese Zahlenwerte entsprechend dem Verhältnis der Dimensionen des nebenstehenden Querschnittes zu denen des Toraxumfanges unseres Pat., so erhält man als Schnittpunkt der so konstruierten Geraden A A' und B B' den Punkt P. Dieser Punkt entspricht also dem Sitz des Projektils. Der Querschnitt, dessen wir uns zur Zeichnung dieser Verhältnisse bedienen, geht ebenso wie der, auf den sich die Schatten bei der

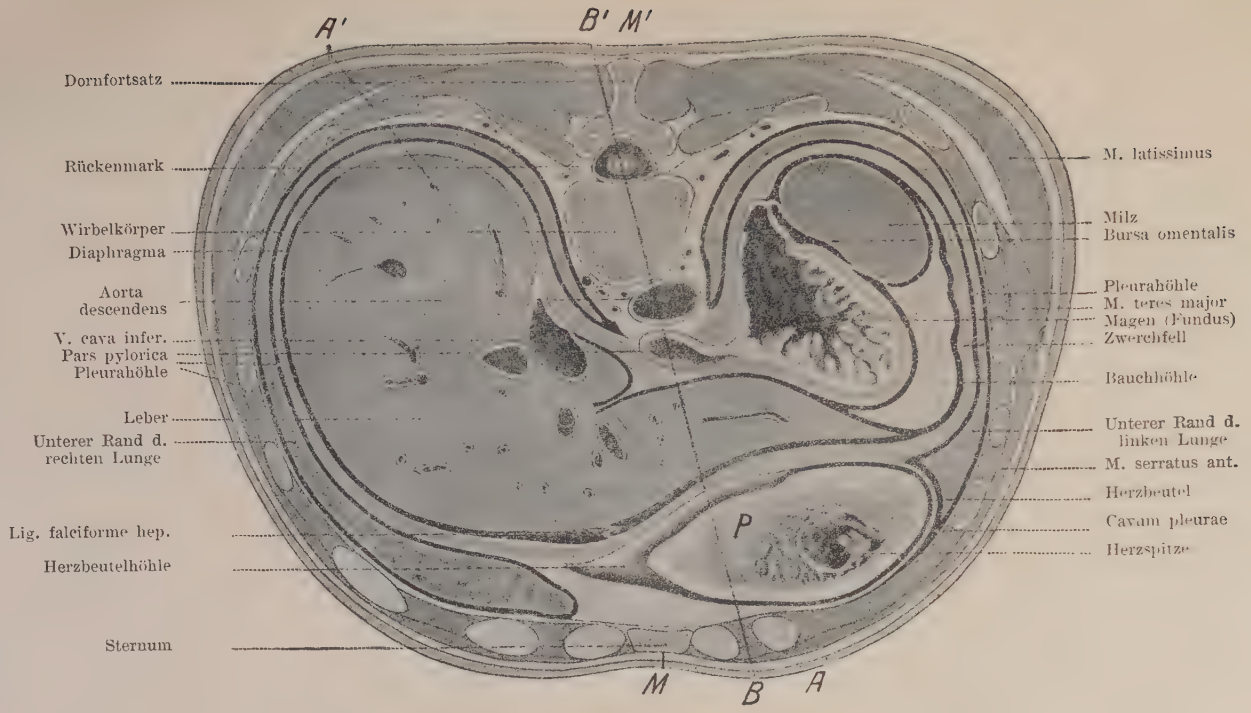

Querschnitt des Rumpfes in der Höhe des Processus xiphoideus sterni.
(Nach Schultze, Atlas u. Grundriß d. topograph. Anat.).

Durchleuchtung projizierten, durch den Processus xiphoideus sterni.

Wie ist es nun möglich gewesen, daß uns der bei der Durchleuchtung erhobene Befund so völlig überraschen konnte? War die Beteiligung des Herzens an der Schußverletzung nicht auch ohne Durchleuchtung zu diagnostizieren?

An subjektiven Symptomen war nur eine geringe Dyspnoe vorhanden, die bei der Lokalisation des Einschusses, der erschwerten Atmung vor allem der rechten Seite, endlich bei dem objektiven Befund eines Hämatothorax natürlicherweise auf eine Verletzung der Lunge bezogen werden mußte. Jede Art von sonstigen abnormen Sensationen von seiten des Herzens, die bei einem Teil der Herzschußverletzungen, durchaus nicht bei allen, empfunden werden, wie Herzklopfen, schwerste Atemnot, Herzbeklemmung, Stechen in der Herzgegend, fehlten bei unserem Patienten vollständig.

Die räumliche Beziehung zwischen der Einschußwunde und der Lage des Herzens ließ eine Verletzung des Herzens als unwahrscheinlich erscheinen. Bei dem Fehlen einer Ausschußwunde und dem Mangel einer genaueren Angabe über Beziehung der Schußrichtung zur Körperlage des Verletzten fehlt somit häufig jeder Anhaltspunkt für eine Rekonstruktion des Schußkanals. Eine Sondeuntersuchung, wie sie Rehn [1]) in solchen Fällen empfiehlt, hielten wir für nicht unbedenklich und nicht indiziert, unterließen sie deshalb. Ein anderes Moment noch, das hierfür in Betracht kommen könnte, ließ uns in diesem Fall auch im Stich. Die Form der Einschußöffnung nämlich, die man sich doch hier, wo die Schußlinie der vorderen Thoraxwand nahezu parallel verlief, in die Breite gezogen vorstellen sollte, war entgegen dieser Ueberlegung ungefähr kreisrund.

[1]) Rehn, Verh. d. Deutsch. Gesellsch. f. Chirurgie. 1907.

Von objektiven Symptomen bei Herzwunden ist das imponierendste der schwere Kollaps im Anschluß an die Verletzung. Dieser wird jedoch von den erfahrenen Autoren nicht für eine gefährliche Komplikation, im Gegenteil wegen der damit verbundenen enormen Blutdruckerniedrigung für heilsam gehalten. Schon Boerhaeve[1]) hält bei Herzwunden die äußerste Schwäche für heilsam und für das einzige Mittel zur Heilung. Aus dieser Erfahrung zog man denn die sich aufdrängenden Konsequenzen für die Therapie. Strohmeyer[2]) schreibt in den „Maximen der Kriegsheilkunst“: „Es gibt keine Art von Wunden, bei denen man mit dem Blut so verschwenderisch umgehen muß als bei den penetrierenden Brustwunden, und daß 2 oder 3 Aderlässe in den ersten 24 Stunden und ebensoviele in den beiden folgenden Tagen etwas ganz gewöhnliches sind“. Ferner „es ist besser, daß das Blut durch Aderlässe entleert werde als daß es in den Thorax fließe.“ Alle Autoren jener Zeit sind sich einig über die energische, selbst bis zur Synkope führende Anwendung des Aderlasses, bei Zunehmen der Dyspnoe und Vollerwerden des Pulses. In der Tat berichtet Fischer von 72 Fällen geheilter Herzwunden, bei denen in 20 Fällen der Aderlaß in ausgedehnter Weise angewandt wurde. Einen Fall, bei dem dieser heilsame Kollaps nicht eintrat, finden wir ebenfalls bei Fischer (Fall 324). Ein Mann, der einen Schrotschuß in die Brust bekam, befand sich so wohl, daß er noch eine Stunde weit ging und mit großem Behagen ein Glas Branntwein trank. Nach Verlauf einer halben Stunde starb er an den Folgen der Herztamponade.

In letzter Zeit hat noch Rose[3]) bei Herztamponade

---

[1]) cit. b. Fischer.

[2]) cit. b. Fischer.

[3]) Rose, Herztamponade. Ein Beitrag zur Herzchirurgie. Deutsche Ztschr. f. Chirurgie. 1884. Seite 329.

vom Aderlaß ausgiebigst und mit Erfolg Gebrauch gemacht.

Was nun unseren Fall betrifft, so war offenbar die Verletzung des Herzens zu geringfügig, die Gefahr einer bedeutenden Blutung in den Herzbeutel zu gering, als daß der Organismus eine so einschneidende Reaktion, wie sie der Kollaps ist, dargeboten hätte.

Ein weiterer objektiver Befund bei Herzschußverletzung ist der Bluterguß im Herzbeutel, der, wenn er in großer Menge vorhanden ist, zu den bedrohlichen Symptomen der Herztamponade führt. Während der klinische Nachweis eines Blutergusses in den Herzbeutel die Diagnose einer Herzverletzung mit absoluter Sicherheit zu stellen erlaubt, ist die Umkehrung dieses Satzes nicht erlaubt, daß nämlich bei dem Fehlen der klinischen Symptome eines Hämoperikards eine Herzverletzung auszuschließen sei.

Einerseits entziehen sich geringe Ergüsse in die Herzbeutelhöhle dem klinischen Nachweis, andererseits kann das Herz in der ausgedehntesten Weise zertrümmert sein, ohne daß auch nur die Spur von Blut in die Perikardialhöhle austritt. So berichtet Finkh[1]) von einem Mann, der 16 Stunden nach erhaltenem Herzschuß an den Folgen eines gleichzeitig vorhandenen Gehirnschusses starb. Der Schußkanal verlief durch die rechte Wand des Ventrikels, am unteren Rand der Valvula tricuspidalis entlang, durch das Septum ventriculorum und dann noch die linke Herzwand durchbohrend. In der Herzbeutelhöhle befand sich die Kugel, jedoch nicht eine Spur von Blut. Nach einer Zusammenstellung von Riethus[2]) vermißt man unter 53 durch Autopsie sichergestellten Fällen von Herzschuß jede Angabe über die Beschaffenheit des

[1]) Ref. Centralblatt f. med. Wissenschaften 1895 S. 813.

[2]) Riethus, Ueber einen Fall von Schußverletzung des Herzens m. Einheilung des Projektils, Deutsche Zeitschrift f. Chirurgie Bd. 67. 1902.

Perikard bei 51 % der Fälle: in 32 % ist Hämoperikard erwähnt, bei 17 % wurden perikarditische Geräusche bei Lebzeiten beobachtet oder ausgedehnte Verwachsungen zwischen Perikard und Epikard bei der Sektion gefunden. Diese 17 % sind wohl auch zum großen Teil als Folgen eines Blutergusses aufzufassen, so daß sich also ergibt, daß ungefähr bei der Hälfte aller Herzschußverletzungen Hämoperikard tatsächlich vorhanden, wenn auch nicht immer klinisch nachweisbar ist.

Das Fehlen eines Blutergusses in den Herzbeutel bei Anreißung eines größeren Gefäßes oder bei Perforation der Herzwand ist nur so erklärlich, daß sich die Umgebung um die Wunde zusammenzieht und diese durch Gerinnung geschlossen wird. Das Eintreten dieses Verschlusses wird natürlich mechanisch begünstigt, wenn der Schußkanal die Herzwand schief durchsetzt, ferner durch Herabsetzung des Blutdruckes, der ja mit dem oben erwähnten heilsamen Kollaps verbunden ist. Die Blutung aus der Herzwunde in die Pleurahöhle oder das Perikard, in diesem letzteren Falle verbunden mit dem schweren Symptomen des Herzdrucks, ist jedoch bei weitem das häufigere Ereignis.

Das der Schußkanal am 9. Tage durch einen dichten Thrombus verschlossen war, gegen den Granulationsgewebe aus der Umgebung vordrang, berichtet Zemp[1]). Carnochan[2]) berichtet von einem Schuß in die Herzgegend. Nach vierstündigem Kollaps erholte sich Patient und befand sich wohl bis zum 8. Tag. Jetzt trat eitrige Perikarditis hinzu, der Patient am 12. Tage nach der Verletzung erlag. Bei der Obduktion fand man die Herzwunde vollkommen

[1]) Dissert. Zürich 1894.
[2]) Carnochan, cit. b. Fischer.

geschlossen, ja sogar die Kugel im Septum ventriculorum in einer Cyste eingeheilt.

Simmons'[1]) Patient starb 97 Stunden nach der Verletzung mit einer Pistolenkugel. Am rechten Herzrand fand man eine vernarbte Wunde, durch die eben noch eine Sonde drang.

Ueberrraschender ist der Fall von Hildebrand[2]). Im südafrikanischen Krieg 1899/1900 erhielt ein Bure eine Schußverletzung auf 600 m. Das Kaliber des Geschosses mußte mindestens 8 mm betragen, da der Gegner kein geringeres verwandte. Patient verblutete in die Lunge. Zugleich hatte die Kugel aber den linken Ventrikel perforiert. Um die Ausschußöffnung im Herzen war die Muskulatur so sehr kontrahiert daß es bei der Obduktion nicht gelang, mit der Sonde durchzukommen. Es war auch kein Blut im Herzbeutel zu finden. Der Einschuß im rechten Vorhof hingegen, der für einen Verschluß wegen der geringen Dicke der Wand ungünstigere Verhältnisse bietet, war durchgängig.

In unserem Falle hatte sich der Schußkanal offenbar schnellstens verschlossen, so daß keine erheblichere Blutung in den Herzbeutel eintreten konnte, außerdem wirkte das wie ein Pfropf in der Herzwand stecken gebliebene Projektil einer Blutung entgegen.

Was nun den Puls anbetrifft, so war er bei unserem Patienten immer regelmäßig. Unter 26 Beobachtungen von Herzschuß, wo der Puls erwähnt ist, wird er als regelmäßig in 22 Fällen angegeben, als unregelmäßig in 4 (Beck Zemp, Happel, Riethus). In den beiden ersten Fällen ist es nicht auszuschließen, ja wahrscheinlich, daß die Irregularität des Pulses durch die gleichzeitig vorhandene Lungen-

[1]) Simmons, cit. b. Fischer.

[2]) Hildebrand, Archiv f. klin. Chirurgie. Bd. 65. 1902. S. 791.

verletzung und den Hämatothorax bedingt war; in dem Fall von Happel wird diese Wahrscheinlichkeit fast zur Gewißheit. Es handelt sich hier um eine perforierende Wunde des rechten Ventrikels. Am dritten Tag wurde der bis dahin reguläre Puls irregulär. Zugleich war ein Exsudat in der Pleurahöhle nachweisbar. Während nun, wie die Sektion am 10. Tage ergab, die Herzwunde glatt heilte, blieb die Irregularität des Pulses und das Exsudat im linken Pleuraraum unverändert.

Eine Ausnahmestellung nimmt der Fall von Riethus ein. Bei seinem Patienten war, nachdem ein anfänglicher Kollaps überwunden war, der Puls regelmäßig. Bei der Röntgenphotographie war die Kugel als ein saturierter Schatten nachzuweisen. Nach zwei Wochen jedoch im Gefolge einer unvorsichtigen Bewegung wurde der Puls plötzlich unregelmäßig, zeitweise aussetzend. Jetzt war auch das Projektil auf der Platte nicht mehr zu fixieren. Am Röntgenschirm konnte man jedoch das Projektil beobachten, wie es unabhängig von der Herzaktion springende Eigenbewegungen vollführte. Die Kugel war also mobilisiert worden und in die freie Herzhöhle gelangt. Nach 18 Wochen verschwand die Irregularität. Zugleich ergab die Durchleuchtung, daß die Kugel ihre Eigenbewegungen eingebüßt hatte, sich nur noch synchron mit der Herzaktion bewegte, also fixiert sein mußte. Im Anschluß hieran stellte Riethus Versuche an Hunden an, denen er durch die Vena jugularis Fremdkörper in den rechten Ventrikel einführte. Solange diese als Fremdkörper reizend auf das Endokard wirkten, war eine hochgradige Irregularität des Pulses zu beobachten. Nach ihrer Einheilung wurde der Puls wieder regelmäßig. Man muß also annehmen, daß die Reizung des Endokards durch ein Projektil hochgradige Irregularität des Pulses im Gefolge hat. In

gleicher Weise ist es auch zu deuten, wenn Happel bei dem von ihm beobachteten Fall von Herzschuß eine hochgradige Irregularität mit zeitweiligem Aussetzen des Pulses beobachtete. Er fand am 10. Tag nach der Verletzung das Projektil in Thromben eingebettet unter dem hinteren Zipfel der Mitralis.

In unserem Fall war von Anfang an regelmäßiger Puls vorhanden, so daß die Annahme berechtigt erscheint das Projektil sei nicht bis in die Herzhöhle vorgedrungen, sondern gleich anfangs in der Muskulatur stecken geblieben, daß also von Anfang an ein Zustand ähnlich dem bei der späteren Durchleuchtung erhobenen vorhanden war.

Unter den Fremdkörpern, die man im Herzen gefunden hat, nehmen Kugeln an Häufigkeit die erste Stelle ein. Aus dem Jahre 1600 berichtet Weber — die erste derartige Beobachtung —, daß er im Herzen eines Hirsches eine Kugel eingekapselt gefunden habe. Aehnliche Befunde werden in der Folgezeit auch bei anderen Tieren erhoben. Eine größere Anzahl analoger Befunde bei Menschen wird von Fischer mitgeteilt (1860). Unter 452 Fällen von Herzverletzungen fand er 47 mal Fremdkörper im Herzen oder Herzbeutel, darunter 13 Geschosse, die sich auf 72 Schußverletzungen verteilen. Später haben Happel, Brentano[1]) und andere vereinzelte Beobachtungen veröffentlicht, wo durch Autopsie der Sitz der Kugel im Herzen festgestellt werden konnte.

Derartige Fälle nun, in denen Patienten mit dem Projektil im Herzen kürzere oder längere Zeit am Leben blieben, wo man das Projektil dann bei der Obduktion im Herzen vorfand, konnte ich 20 aus der Literatur zusammenstellen. Den Herzmuskel betreffen 9 und zwar 4

[1]) Brentano, Zur Casuistik der Herzverletzungen. Dissert. Berlin 1890.

die Muskulatur des linken Ventrikels (Robbins, Challand, Tillaux, Happel), 4 die des rechten Ventrikels (Mosettig-Moorhof, Balch, San.-Bericht vom Deutschen Heer 1870/71, Tuston), 1 im Septum ventriculorum (Carnochan). Auf das Innere einer Herzhöhle beziehen sich 9 und zwar auf den rechten Ventrikel 6 (Dudley, Randall, Vandelli, Sukow, Latour, Christison), auf den linken Ventrikel 3 (Bulloch, Edinburgh med. Journal 1854, Fayrer). Den Klappenapparat der großen Gefäße betreffen 2 Fälle: 1 die Pulmonalis (Key), 1 die Aorta (Tegeler).

Solche Fälle von Herzschuß, bei denen nach Genesung oder schon kurz nach Verletzung das Projektil bei der Durchleuchtung im Herzen nachgewiesen werden konnte, sind bisher 3 beobachtet (Podres, Mohr, Riethus).

I. Projektil im Herzmuskel.

Robbins[1]) berichtet von einem 57jährigen Mann, der einen Pistolenschuß in die linke Brust erhielt. Von dem anfänglichen Shok erholte sich Patient rasch. Vom neunten Tage an ging er im Zimmer auf und ab, machte am 11. einen kleinen Spaziergang, der ihm gut bekam. Am Abend desselben Tages fühlte Patient plötzlich Schmerzen in der Herzgegend. Kurze Zeit darauf starb Patient. In der linken Pleurahöhle und im Perikard große Mengen Blut, das zur Hälfte geronnen, aber keine alten Gerinnsel enthielt. Die Kugel war durch die vordere Wand des linken Ventrikels gegangen und saß in der hinteren Wand desselben, die sie beinahe völlig durchbohrt hatte.

Tillaux[2]) sah eine 31jährige Frau, die zwei Revolverschüsse in die Brust erhalten hatte. Sie stirbt am 19. Tag nach der Verletzung an einem Empyem und Hämopneumo-

[1]) cit. b. Brentano, Fall 34.
[2]) cit. b. Brentano, Fall 30.

thorax. Die Kugel war durch die rechte Lunge ins Herz gegangen und saß in der hinteren Wand des linken Ventrikels.

Challand[1]): 30jährige Frau bringt sich mit einem Revolver Schuß in der Nähe der linken Mammilla bei. Anfangs Seitenstechen links mit starker Dyspnoe. Nach einigen Tagen guten Befindens Oppressionsgefühl und Präkordialangst. Es besteht Hämopneumothorax, verbunden mit Fieber und Somnolenz. Patientin stirbt am 13. Tag nach der Verletzung. Bei der Obduktion findet man ausgedehnten Hämopneumothothorax links. Perikard an der Spitze mit dem Herzen verwachsen. Herzbeutel enthielt keine Flüssigkeit. Schußkanal verläuft in der Muskulatur des Herzens, parallel der Wand, bis hart unter das Endokard reichend, zieht noch die Insertion eines Papillarmuskels in Mitleidenschaft. Projektil findet sich in der linken Wand des linken Ventrikels, dicht unter dem Endokard, das in seiner Umgebung pseudomembranöse Auflagerungen zeigt.

Happel[2]) berichtet von einem Mann, der sich in selbstmörderischer Absicht einen Schuß in der linken Parasternallinie in der Höhe des dritten Interkostalraums beibrachte. Anfangs schwerer Kollaps mit Bewußtlosigkeit; im weiteren Verlauf unter den objektiven Zeichen des Hämopneumoperikard heftige Schmerzen in der linken Seite und angestrengte und beschleunigte Atmung. Am 4. Tag im linken Brustraum hämorrhagisches Exsudat. Am 7. Tag geringe Besserung des Allgemeinzustandes. Am nächsten Tag eigentümliches Verhalten des Pulses: 1 Minute lang kleiner frequenter Puls, setzt dann $^1/_4$ Minute völlig aus, alsdann folgen ein paar langsame starke Schläge. Hierauf 5 Minuten lang Puls weniger frequent, unregelmäßig. Das Spiel be-

[1]) Challand, Dissert. Genève 1885.
[2]) Happel, Dissert. Marburg.

ginnt von neuem. Wegen Verschlechterung des Befindens und Verdachts auf subphrenischen Absceß Operation. Bald darauf Tod am 10. Tag nach der Verletzung. Bei der Sektion findet man einen von Thromben und Granulationsgewebe ausgefüllten Kanal, der durch das Perikard und die vordere Wand des rechten Ventrikels zieht, sich dann durch das Septum ventriculorum in das linke Herz fortsetzt. In der Verlängerung dieses Kanals liegt in Thromben eingehüllt hinter dem hinteren Zipfel der Mitralis die Bleikugel.

Mosettig-Moorhof's[1]) Patient erhielt eine Schrotkugel in die Brust. Es entwickelte sich ein Hämatothorax, der nach drei Wochen punktiert wurde. Nach acht Tagen machte man wegen stärkster Dyspnoe die Thorakotomie. 8 Tage später Tod an Nephritis. Als Nebenbefund ergab sich bei der Sektion, daß die Kugel in der rechten Herzwand steckte.

Kriegs-Sanitätsbericht über die deutschen Heere[2]): Soldat durch Schrotschuß am rechten Oberarm und in die rechte Brust verwundet. Hochgradige Atemnot, starke Rasselgeräusche. Unter Zunahme der Atemnot rasche Erschöpfung. Tod am Tage nach der Verwundung. Sektion: Am rechten Oberarm 10, in der rechten Brustseite 2 linsengroße Schußöffnungen. In den Muskeln des Oberarms findet man gewöhnliche plattgedrückte Hasenschrote. Im rechten Brustfellraum beträchtliche Menge wässriger, stark blutig gefärbter Flüssigkeit. Lunge sehr zusammengedrückt. Herzbeutel ebenfalls mit blutiger Flüssigkeit gefüllt. In der Muskulatur des rechten Herzens sitzt ein Schrotkorn.

Balch[3]) berichtet von einem 14jährigen Knaben, der einen Schuß nahe dem Sternalrand des Schlüsselbeins erhält.

---

[1]) M.-Moorhof, Wiener med. Wochenschrift 1885, Seite 143.
[2]) cit. b. Brentano, Fall 45.
[3]) Balch, cit. b. Fischer, Fall 366.

Geringe Blutung, keine Störung, nach 6 Wochen gesund. Nach 5 Jahren Pneumonie rechts, seitdem Herzleiden mit starken weit sichtbaren Pulsationen. Nach 20 Jahren Tod durch Pneumonie. Das Herz um das Doppelte vergrößert, sehr mürbe, außen keine Narbe. In der Wand des rechten Ventrikels nahe der Spitze steckt die Kugel eingekapselt. Perikardium vorzüglich rechts sehr adhärent.

Tuston[1]): Soldat aus der Armee des Generals Gordon erhielt einen Schuß in die Brust. Tod am 11. Tag. Bei der Sektion fand man die Kugel in der Wand der Kammer (?) eingelagert.

Carnochan[2]): 33jähriger Patient erhielt Schuß in die Herzgegend, sogleich tiefster Kollaps, nach 4 Stunden Erholung. In den nächsten 8 Tagen subjektiv wohl, so daß für gesund gehalten. Am 8. Tag Perikarditis, Tod am 12. Tag. Perikard gefüllt mit blutigem Serum, Kugel saß im Septum, um sie herum eine abkapselnde Cyste, Herzwunde selbst geschlossen. Patient nicht an der Wunde, sondern an der Perikarditis gestorben; auffallend war der vollständige Mangel aller Krankheitserscheinungen eine Zeit lang nach der Verletzung.

II. Projektil in einer Herzhöhle.

Dudley[3]): Patient erhielt Brustschuß und ging nach der Verletzung auf sein Zimmer. Am folgenden Tage legte er eine 162 Meilen weite Reise nach Newyork zurück. Am Abend seiner Ankunft war er nur mit Mühe davon abzuhalten zu einem Tanz zu gehen. Am 5. Tag nach der Verletzung tot. Kugel fand sich im rechten Ventrikel.

---

[1]) Tuston, The Lancet 23. April 1887.

[2]) Carnochan, cit. b. Fischer.

[3]) cit. b. Brentano, Fall 26.

Randall[1]: Junger Neger erhält aus 5 Fuß Entfernung einen Schrotschuß, die ganze Ladung dringt links vom Sternum ein. Patient stürzt so rasch als der Schuß zusammen. Puls kaum fühlbar. Atem schwer, geringe Blutung. Blut im Sputum. An den nächsten Tagen Schwäche mit geringem Fieber: die Wunde wird gangränös, heilt nach 3—4 Wochen vollständig. Nach 1—2 Wochen Rückfall, als Patient zu viel gegessen. Hektisches Fieber. Tod am 67. Tag. Adhäsionen zwischen Herz und Perikardium, links Pneumonie. Drei freie Schrotkörner in der Höhle des rechten Ventrikels, derselbe sehr verdickt, zwei freie Schrotkörner in der Höhle des rechten Herzohrs. Vernarbung der Wunden fast vollständig. Ventrikel sehr vergrößert, ausgekleidet mit einer dichten Lage, aus welcher zahlreiche Papillen kommen, so daß sie einer Ochsenzunge ähnlich sah.

Christison[2] erzählt von einem Mann, der durch eine Kugel verwundet worden war. Er blieb zwei Jahre lang ohne alle Beschwerden, starb an Pleuritis. Bei der Sektion fand man die Kugel im rechten Ventrikel.

Vandelli[3]: Kugel im rechten Ventrikel, Wunde im muskulösen Teil des Herzens vollständig vernarbt. Schußverletzung vor einigen Jahren erfolgt. Tod an fremder Krankheit.

Sukow[4] fand viele Jahre nach der Verletzung Kugel in der Höhle des rechten Ventrikels.

Latour[5]: Soldat erhält Schuß in die Brust, wie tot fortgetragen. Starke Blutung, die lebensgefährlich, erst am dritten Tag anfängt geringer zu werden. Besserung; Eiterung

[1]) cit. b. Fischer, Fall 316.
[2]) cit. b. Brentano, Fall 49.
[3]) Vandelli, cit. b. Fischer, Fall 364.
[4]) Sukow, cit. b. Fischer, Fall 365.
[5]) Latour, cit. b. Fischer, Fall 363.

der Wunde; Vernarbung nach 3 Monaten. Soldat wohl, nur Palpitationen, die ihn 3 Jahre quälen. Weniger stark in den folgenden 3 Jahren. Stirbt an fremder Krankheit. Maussion seciert: Kugel eingekapselt im rechten Ventrikel, nahe der Spitze, zum Teil gedeckt durch Perikardium, teilweise sich stützend auf das Septum medium. Substanzverlust an einer frakturierten Rippe.

Fayrer[1]): Soldat erhält in der Schlacht Schuß in die linke Schulter. Im Hospital erholt er sich so schnell, daß er nach 14 Tagen ein Rekonvalescenten-Heim aufsuchen kann. Hier bleibt er sechs Wochen und stirbt plötzlich ohne sichtbare Ursache. Bei der Autopsie fand man die Kugel im linken Ventrikel. Man sah nirgends in der Herzwand einen Schußkanal noch eine Narbe, so daß man vermutete, die Kugel müsse durch ein Gefäß ins Herz gefallen sein.

Bulloch[2]): Patient stirbt 5 Tage nach der Herzschußverletzung, bei der Sektion fand sich Kugel in der Höhle des linken Ventrikels.

Edinburgh med. Journal[3]): In der Schlacht Schuß vorn in die linke Achselhöhle; einige Tage Blutung. Dyspnoe und Hämoptoe, Abmagerung, hektisches Fieber, Tod nach 10 Wochen. Wunde zwischen 3. und 4. Rippe, woselbst im Kanal eine Höhle mit einer Pinte Eiter. Kugel im linken Ventrikel, überkreuzt von Fleischsäulen und Sehnenfäden, Herz sonst normal. Wahrscheinlich hat die Kugel die Vena pulmonalis perforiert, von da durchs linke Herzohr in den linken Ventrikel.

---

[1]) Fayrer, cit. b. Challand, Fall 26.
[2]) Bulloch, cit. b. Happel.
[3]) Edinburgh med. Journal, cit. b. Fischer, Fall 333.

III. Projektil am Klappenapparat der großen Gefäße.

Key[1]) berichtet von einem Mann, der nach einem Schuß in den Rücken 2 Wochen lang bewußtlos war. Als sich Patient hiervon erholte, fand sich eine motorische und sensitive Paralyse links, die allmählich verschwand. Trotz anscheinender Besserung des Befindens stirbt Patient 8 Wochen nach der Verletzung. Der Schußkanal ging durch die Vena pulmonalis, durch die hintere Wand des linken Vorhofs zur Ateria pulmonalis. Das Geschoß, 7×5 mm stark mit dem einen Ende in der linken hinteren Valvula pulmonalis, mit dem anderen in der Wand der pulmonalis, Anfang und Ende war von Endokard überzogen, die Mitte frei. Im rechten Hirnschenkel Erweichungsherd, der wohl die Paralyse veranlaßt hatte.

Tegeler[2]): Arbeiter schießt sich in die linke Brust. Herztätigkeit nicht gestört. In der linken Pleurahöhle mäßiger seröser Erguß. Nach 7 Wochen geheilt entlassen. Nach 4 Wochen erneute linksseitige Pleuritis, die nach Punktion in 14 Tagen heilt. Ueber der Aorta lautes diastolisches Geräusch. Jedoch fühlt sich Patient jetzt und in der Folge vollständig gesund. 14 Monate nach der Verletzung Tod durch einen Unglücksfall (elektrischer Strom). Die Obduktion ergab nichts positives hinsichtlich der Todesursache. Jedoch fand sich als Nebenbefund ein längliches Bleigeschoß in einem Sinus Valsalvae der Aorta. Es war an einem feinen Stiel festgewachsen, der in sehniger Art einen Teil des Fremdkörpers überzog. 3—4 Querfinger oberhalb des Klappenansatzes fand sich in der aufsteigenden Aorta eine strahlige Narbe.

---

[1]) Key, ref. b. Virchow-Hirsch, 1869, II, Seite 443.

[2]) Tegeler, Schußverletzung d. Aorta m. eingeheilter Kugel in d. Herzklappe. (Münch. Med. Wochenschr. 1909, No. 34).

Es folge nun eine Beschreibung der Fälle, wo das Projektil bei der Durchleuchtung im Herzen nachgewiesen wurde.

Podres[1]): Ein 16jähriges Mädchen schoß sich am 15. 12. 1897 unversehens mit einem Revolver in die Brust. 2 Stunden darauf Eintritt in die Klinik. Herztätigkeit beinahe erloschen. Die Wunde liegt an der Verbindungsstelle von Brustbein und linker 5. Rippe. Bei vorsichtiger Sondierung entleerten sich $1^1/_2$ Eßlöffel blutiger Flüssigkeit, worauf die Herztätigkeit besser wurde. 17. 12. Verschlimmerung, Herzdämpfung breitet sich weiter aus, Sonde geht 5 cm tief ein. Es entleert sich gelblich blutige Flüssigkeit (300 ccm). Wunde wird erweitert und drainiert. 19. 12.: Abermals verschlimmert, deshalb Herz freigelegt. Durch die Ventrikelwand werden über 10 Einstiche mit einer Nadel gemacht, um das Geschoß zu finden. Da dies nicht zum Ziele führt, wird das Herz empor gehoben und sorgfältig zwischen beiden Händen abgetastet, was etwas brüsk ausgeführt wird. Auch jetzt wird nichts gefunden. Da die Wunde schon verklebt ist, keine Naht. Tamponade. Während der Operation (Leichte Aethernarkose) keine Zwischenfälle. Das Herz gab keine typischen Kontraktionen, sondern undeutliche peristaltische Zusammenziehungen. Dasselbe dauerte auch noch $1^1/_2$ Monate später. Weiterer Verlauf zeigt Oedeme infolge von Herzschwäche, die mit Digitalis bekämpft werden und erst Ende Februar weichen. Die Wunde sonderte erst viel eitrige Flüssigkeit ab, am Ende der dritten Woche nur noch schleimige Sekret. 18. 2.: Der letzte Defekt wird plastisch geschlossen. Ende März: Herzdämpfung bis fingerbreit nach außen von der Axillarlinie. Herztöne rein. Puls

[1]) Podres, ref. Centralblatt f. Chirurgie. 1898. S. 894.

normal. Fortdauerndes Wohlbefinden 30. März: Röntgenaufnahme zeigt Geschoß deutlich in der Gegend der unteren Hälfte des rechten Ventrikels, mit welchem es sich gleichzeitig bewegt. Der Sitz also im Ventrikel oder in dessen hinterer Wand.

Mohr[1]): Im Kölner Bürgerhospital ein Mann beobachtet, bei dem das Geschoß bei der Durchleuchtung ganz dicht dem Herzschatten links seitlich auflag und die Pulsationen des Herzens mitmachte. Die Verletzung war vor ca. 2 Jahren erfolgt; besondere Beschwerden außer einem zeitweilig auftretenden unangenehmen Gefühl in der Herzgegend nicht vorhanden.

Riethus[2]): Junger Mann schoß sich am 27. 5. 01. mit einem 6 mm Revolver mitten in die Brust. Anfangs schwerer Kollaps mit Bewustlosigkeit, der nach einigen Stunden schwindet. Am dritten Tag ist das Befinden so gut, daß Röntgenaufnahme erfolgen kann. Kugel nachzuweisen als saturierter Schatten im Herzschatten. Nach zwei Wochen unregelmäßiger Puls, aussetzend. Patient subjektiv wohl, Kugel zeigt bei Durchleuchtung Eigenbewegungen.

Acht Wochen nach der Verletzung, nachdem Patient inzwischen entlassen war, klagte er über Schmerzen in der Herzgegend, Atembeschwerden bei geringer Arbeit und Herzklopfen. Am Herzen keine objektiven Symptome. Unregelmäßiger, aussetzender Puls, Kugel bei Durchleuchtung freibeweglich. Schwindelanfälle und Angstzustände. Nach einigen Wochen verschwinden diese Sensationen: inzwischen hat die Kugel ihre Eigenbewegungen eingebüßt, bewegt sich synchron der Herzbewegung.

Was die subjektiven Folgezustände betrifft, die durch

[1]) Mohr, Archiv f. klin. Chirurgie. Bd. 63. S. 281.
[2]) Riethus, Deutsche Zeitschr. f. Chirurgie. Bd. 67.

einen Fremdkörper im Herzen bedingt werden, so sind diese nicht zu trennen noch zu unterscheiden von denen, welche die Herzverletzung an sich im Gefolge hat. Da die meisten bezüglichen Angaben aus Sektionsprotokollen entnommen sind — eine Diagnose war ja vor Einführung der Röntgenstrahlen nicht möglich — so ist die Ausbeute an klinischen Mitteilungen nur gering.

Cristison sagt nur, daß die Kugel im Herzen niemals Beschwerden verursacht habe. Das Gleiche dürfen wir vielleicht bei Vandelli und Sukow annehmen. Anders bei Latour. Der von ihm beobachtete Soldat wurde drei Jahre lang nach der Verletzung von Palpitationen gequält, die dann jedoch nachließen. Balch's Patient war schon 6 Wochen nach der Verletzung beschwerdefrei und blieb es 5 Jahre lang. Erst jetzt stellten sich im Anschluß an eine Pneumonie Herzbeschwerden ein, die man ebensogut als Folge der Infektion als des Fremdkörpers ansehen kann. Podres' Patientin befindet sich trotz der etwas unsanften Behandlung, die dem Herzen bei der Operation widerfahren war, nach 4 Wochen wohl. Mohrs Patient hat keine Beschwerden außer einem zeitweise auftretenden, unangenehmen Gefühl in der Herzgegend. Riethus berichtet von seinem Patienten fast 1 Jahr nach der Verletzung, daß er frei von Beschwerden ist.

Die objektiven Veränderungen nach Herzschußverletzungen sind durch eine Reihe von Sektionsbefunden und klinischen Beobachtungen bekannt. Die Blutung in den Herzbeutel kommt, falls sie nicht zur Herztamponade geführt hat, bald zum Stehen, und die Resorption geht entsprechend der Menge des ergossenen Blutes in verhältnismäßig kurzer Zeit vor sich. Falls der normale Heilungsvorgang nicht durch bakterielle Verunreinigung gestört ist, wird das Fibrin

des Blutes vom Perikard aus organisiert, wobei die beiden Blätter in geringener oder größerer Ausdehnung zur Verwachsung kommen, also eine teilweise Obliteration der Herzbeutelhöhle herbeigeführt wird.

Riedel[1]) beobachtete schon nach 7 Tagen eine enorme Verdickung des Herzbeutels, wodurch die Freilegung des Herzens außerordentlich erschwert wurde.

Rose[2]) fand nach 31 Tagen das Perikard verdickt und von zottigen Faserstoffmassen bedeckt, in einem anderen Fall nach 13 Tagen den Herzbeutel am Herzen adhärent. Ewald[3])beschreibt bei einem vier Wochen alten Streifschuß des Herzens als Obduktionsbefund Verwachsungen zwischen Peri- und Epikard. In den zwischen den Synechieen befindlichen Lokulamenten war reichlich Blut, ebenso fanden sich Blutungen unter den allenthalben der Serosa aufliegenden vaskularisierten Membranen. Küll[4]) fand bei einer 63 Tage alten Schußverletzung des Herzens eine totale Verwachsung beider Perikardialblätter, während Steudener nach 15 Tagen nur an einigen Stellen das Perikard adhärent fand. Bei Connor[5]) war der Herzbeutel nach drei Jahren vollständig oblitteriert, Karlinsky[6]) dagegen fand nach 12 Jahren nur die Narbe des Herzbeutels der des Herzens adhärent. Den gleichen Befund erhebt Balch[7]) bei einer 20 Jahre alten Herzverletzung. Aehnlich sind die Befunde am Herzbeutel bei geheilten Stichverletzungen des Herzens.

---

[1]) Riedel, Verhandlungen der deutschen Gesellschaft f. Chirurgie 1907.

[2]) Rose, l. c.

[3]) Ewald, Centralblatt f. Chirurgie. 1897. S. 328.

[4]) Küll, Dissert. Berlin 1888.

[5]) Connor, cit. b. Brentano, Fall 52.

[6]) Karlinsky, ref. b. Virchow-Hirsch. 1887. S. 408.

[7]) Balch, l. c.

Klinisch sind diese Veränderungen des Herzens bald nach der Verletzung als perikarditisches Reiben wahrgenommen worden, so z. B. von Bleckwenn[1]) vom Tage nach der Verletzung an 13 Tage lang ohne nachweisbares Exsudat, von Anders vom 8. Tage an, an welchem der Patient erst in die Klinik eintrat. Die Herzdämpfung wies eine deutliche Verbreiterung auf. In der Mehrzahl der Fälle ließ die physikalische Untersuchung normale Verhältnisse vermuten, während die Autopsie zuweilen beträchtliche Veränderungen am Perikard zeigte. Dilatation des Herzens wird in den meisten Fällen vermißt, nur zweimal wird sie gefunden bei Connor und Balch (Pneumonie vorhergegangen!).

Die Heilung der Herzwunde, gleichviel ob das Geschoß sich darinnen befindet oder nicht, geschieht in der Weise, daß auf den Thrombus, der sich im Schußkanal gebildet hat, junges, kernreiches Granulationsgewebe aus der Umgebung einwächst, den Thrombus organisiert und sich später in kernarmes, derbes Narbengewebe umwandelt. Die Kugel kann lose in einer Cyste liegen (Carnochan) oder sie ist direkt in derbes Narbengewebe eingehüllt. Eine Regeneration von Muskelfasern findet hierbei nicht statt. In den meisten Fällen entsteht auf diese Art eine dauerhafte Narbe, nur vereinzelt ist ein partielles Aneurysma im Bereich der Narbe beobachtet worden (Steudener[2]). Gelangen Kugeln in die freie Herzhöhle, so werden sie von endokarditischen Wucherungen eingehüllt und abgekapselt. Tillaux fand nach 19 Tagen die Kugel eingebettet in gelblichen Fibrinmassen, Fischer (Fall 333) nach 10 Wochen überkreuzt von „Fleischsäulen und Sehnenfäden“. In den übrigen

[1]) Bleckwenn, Geheilte Schußwunde des Herzens. Deutsche Zeitschr. f. Chirurgie Bd. 17. Seite 413.

[2]) Steudener, Berl. klin. Wochenschrift 1874, No. 7.

bekannten Fällen fehlen genauere Angaben. Veränderungen am Endokard infolge der Anwesenheit von Fremdkörpern in der Herzhöhle sind ebenfalls beobachtet. Randall (cit. nach Fischer) berichtet über einen Fall, wo sich drei Schrotkörner im rechten Ventrikel fanden. Der Ventrikel selbst war vergrößert, innen von einer dichten Lage endokarditischer Auflagerungen bedeckt. Der Zeitraum von der Verletzung an betrug 67 Tage.

Der gleiche Befund ergab sich Riethus, der Hunden Kugeln durch die Vena jugularis einführte. Die Kugeln gelangten sofort durch die Tricuspidalklappen in den rechten Ventrikel und wurden hier mittels Durchleuchtung nachgewiesen. Nach 4 Wochen fand er die Kugeln in junges Bindegewebe eingehüllt, das mit dem Endokard zusammenhing, zum Teil zwischen den chordae tendineae. Nach 12 Wochen sind sie von einer derben bindegewebigen Kapsel umschlossen, die dem Endokard adhäriert.

Aehnliche Versuche hat auch Haecker[1]) angestellt, der Hunden Bleikugeln direkt in den rechten Ventrikel einbrachte. Bei diesen Versuchen wurden die Kugeln in die Lunge geschleudert, nur einmal fanden sie sich im rechten Herzohr. Doch scheint uns die Versuchsanordnung hier sehr bedenklich, da während der Operation beide venae cavae abgeklemmt wurden, so daß die Strömungsverhältnisse im rechten Herzen unregelmäßig werden mußten. Riethus erlebte zwar auch bei einem Versuch eine Embolie der Kugel in die Lunge, in sämtlichen übrigen Fällen jedoch, wo zwei Kugeln gleichzeitig eingeführt wurden, die mit einander verankert waren, blieben die Kugeln im Herzinnern liegen und heilten auf die geschilderte Weise ein.

[1]) Haecker, Experimentelle Studien zur Pathol. u. Chir. d. Herzens. Archiv f. klin. Chir. Bd. 84, S. 1066.

Was nun die Prognose der Herzverletzungen betrifft, so beträgt die Mortalität nach der Statistik von Fischer über 334, ausschließlich konservativ behandelte Fälle 88,03% Von Loison[3]) wurde die Statistik bis 1899, von Ikawitz (Nach Tscherniachowski) bis 1902 weitergeführt mit 88,7% und 84,8% Mortalität. Bei den Schußverletzungen des Herzens ergibt sich nach Fischer eine Mortalität von 92%, nach Loison eine solche von 97,3%. Die Prognose der Herzschußverletzungen ist also ungünstiger als die der anderen Herzverletzungen. Bei Tscherniachowski[4]) finden wir 90 Fälle von Herznaht zusammengestellt; 50 verliefen tötlich, 40 wurden geheilt, Mortalität = 55,5%.

Der Statistik von Rehn[5]) sind 124 Fälle von Herznaht zu Grunde gelegt. Von den 109 mit Herznaht behandelten Stichverletzungen heilten 43. Von den 15 genähten Schußverletzungen heilten 6. Für beide Arten der Verletzung ergibt sich also bei operativem Vorgehen eine Mortalität von 60%. Aus der Gegenüberstellung dieser Statistiken ersieht man ohne weiteres die Ueberlegenheit der operativen Behandlung der alten konservativen gegenüber.

Es wäre jedoch weit übers Ziel hinausgeschossen hieraus die Folgerung zu ziehen, daß jeder Fall von Herzverletzung operativ behandelt werden müsse. Es können die Verhältnisse der Herzwunde derartige sein, daß keine alarmierenden Symptome auftreten. Die Gründe hierfür sind bereits oben erörtert. Sehen wir jedoch die Zeichen des Herzdrucks, oder liegen Gründe vor zur Annahme einer schweren inneren Blutung, dann ist ein operativer Eingriff indiciert und kann in 40% der Fälle lebensrettend wirken.

---

[3]) Loison, Des blessures du péricarde et du coeur et de leur traitement. Revue de chirurgie 1899.

[4]) Tscherniachowski, Deutsche Zeitschrift f. Chir. Bd. 83, 1906.

[5]) Rehn, l. c.

Ein Eingriff scheint uns jedoch nicht berechtigt, wenn er nur dazu gemacht wird den Folgen zu entgehen, die aus der spontanen Heilung der Herzwunde entstehen könnten. Denn die Vorteile, die dadurch für die Folge erzielt würden, stehen in gar keinem Verhältnis zu der Gefahr des Eingriffes.

Ebensowenig darf bei Schußverletzungen die Indicationsstellung zur Operation dadurch beeinflußt werden, daß man die Folgen, die das im Herzen nachgewiesene Projektil nach sich zieht, in Rechnung stellt. Denn daß Projektile ohne nennenswerte Folgen ins Herz einheilen können ist wie durch die anderen citierten, so auch durch den von uns beschriebenen Fall bewiesen.

Lebenslauf.

Am 5. Januar 1886 als Sohn des Kaufmanns Moritz Kunreuther in Fürth geboren, besuchte ich 1892 bis 1895 die städtische Vorschule daselbst um dann in das dortige humanistische Gymnasium überzutreten, wo ich 1904 das Reifezeugnis erlangte. Die Universitätsstudien begann ich in München, ging dann für ein Semester nach Genf und kehrte dann wieder nach München zurück, wo ich 1907 die ärztliche Vorprüfung ablegte. Zur Ableistung des ersten Militärhalbjahres ging ich nach Erlangen, setzte dann meine Studien in Würzburg, Berlin und Heidelberg fort, woselbst ich mich im Herbst 1909 dem Staatsexamen unterzog. Die Ableistung des praktischen Jahres begann ich am 7. Dezember auf der I. inneren Abteilung des städtischen Krankenhauses Moabit in Berlin, trat dann am 1. März zur I. Medizinischen Klinik Wien über und befinde mich jetzt seit dem 18. März am städtischen Krankenhause Nürnberg.